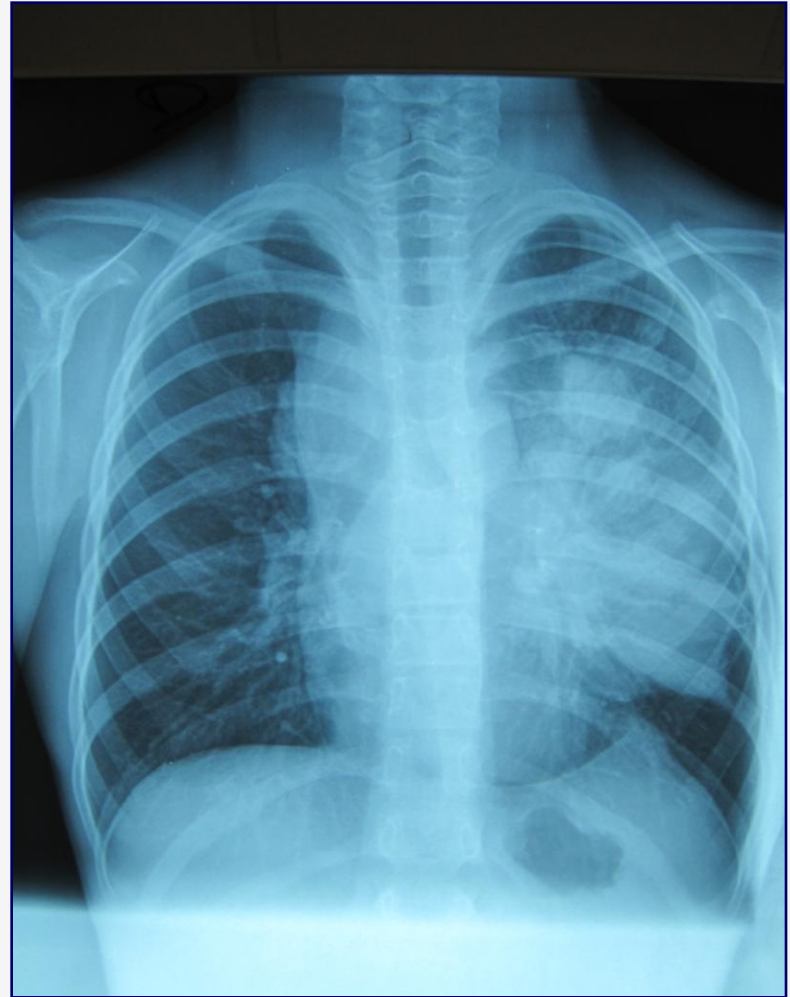


# CASO CLINICO

- Niña 11 años, 34 Kgrs
- Anestesia para canalización de vía central y biopsia de masa mediastínica.
- MC: Tos, pérdida de peso, acropaquias. No disnea ni otra sintomatología respiratoria.
- Analítica: leucos 23310, VSG 109, Hb 10, Pla<sub>q</sub> 836000, LDH 995, PCR 128
- RX: Masa mediastínica e infiltrado pulmonar. "No se aprecia compresión traqueal".



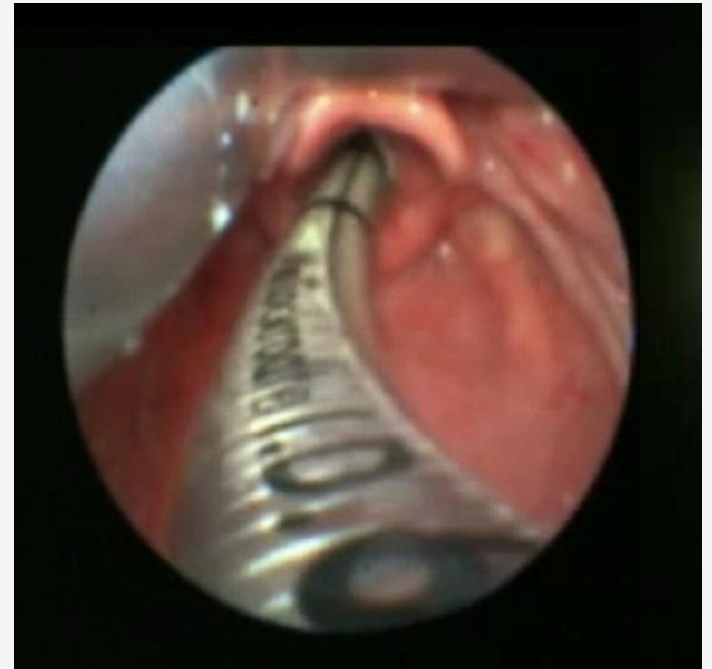
# SECUENCIA DE ACONTECIMIENTOS I

- **Monitorización convencional e inducción intravenosa estándar**
- **Ventilación manual asistida con mascarilla facial (MF) grado I (escala Han)**
- **Dificultad ventilación con MF en relación con aumento de profundidad anestésica.**
- **Relajación neuromuscular succinilcolina.**
- **Imposibilidad de ventilar con MF.**

# SECUENCIA DE ACONTECIMIENTOS III

IOT con videolaringoscopio  
Macintosh, e intubación con  
tubo 5,5 con balón (Cormack I/IV).

Persiste dificultad de ventilación  
manual y mecánica con aumento  
de presión en vía aérea  $>40$  cmH<sub>2</sub>O.

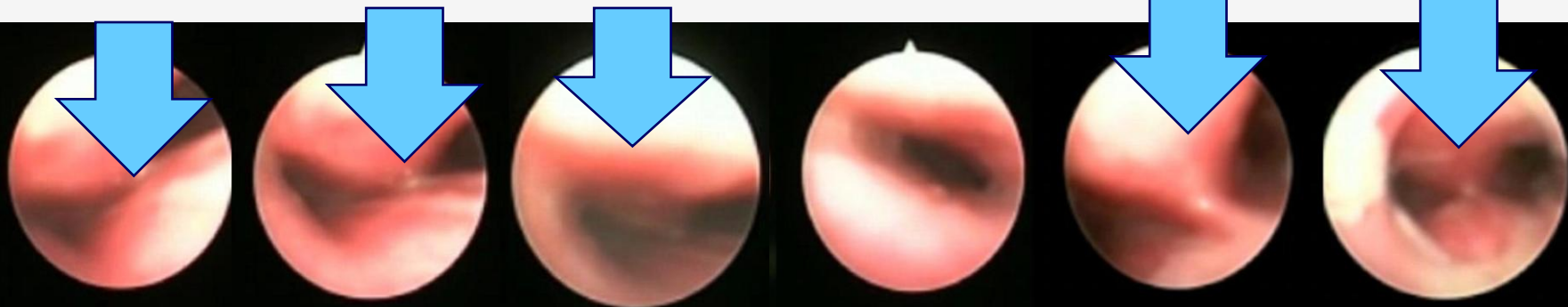


# SECUENCIA DE ACONTECIMIENTOS II

- Ante la dificultad para ventilar a pesar de la intubación orotraqueal se realiza fibrobroncoscopia, evidenciándose estenosis traqueal secundaria a compresión mecánica extrínseca, aproximadamente a 17 cm. de la comisura bucal. Se supera el área de estenosis con el fibrobroncoscopio, visualizando la carina inmediatamente distal al área estenótica. Posteriormente, progresamos el tubo endotraqueal resolviendo el cuadro con éxito.

**AREA ESTENOTICA**

**CARINA**



# MASAS MEDIASTINICAS EN EL NIÑO

- **INTRODUCCIÓN**

**Las masas mediastínicas en el niño están constituidas por un grupo heterogéneo de lesiones congénitas, infecciosas y tumorales. Las más frecuentes son lesiones malignas (linfomas Hodking y no Hodking).**

- **RECOMENDACIONES DE MANEJO**

- 1. No premedicar.**
- 2. Monitorización y venoclisis preinducción.**
- 3. Posición: Decúbito lateral o semisentado.**
- 4. Inducción inhalatoria, mantenimiento con halogenados en ventilación espontánea / ventilación con pres. positiva.**
- 5. Evitar relajantes neuromusculares.**
- 6. Broncoscopio rígido si colapso traqueal o bronquial.**
- 7. Circulación extracorpórea**

# COMPLICACIONES INTRAOPERATORIAS

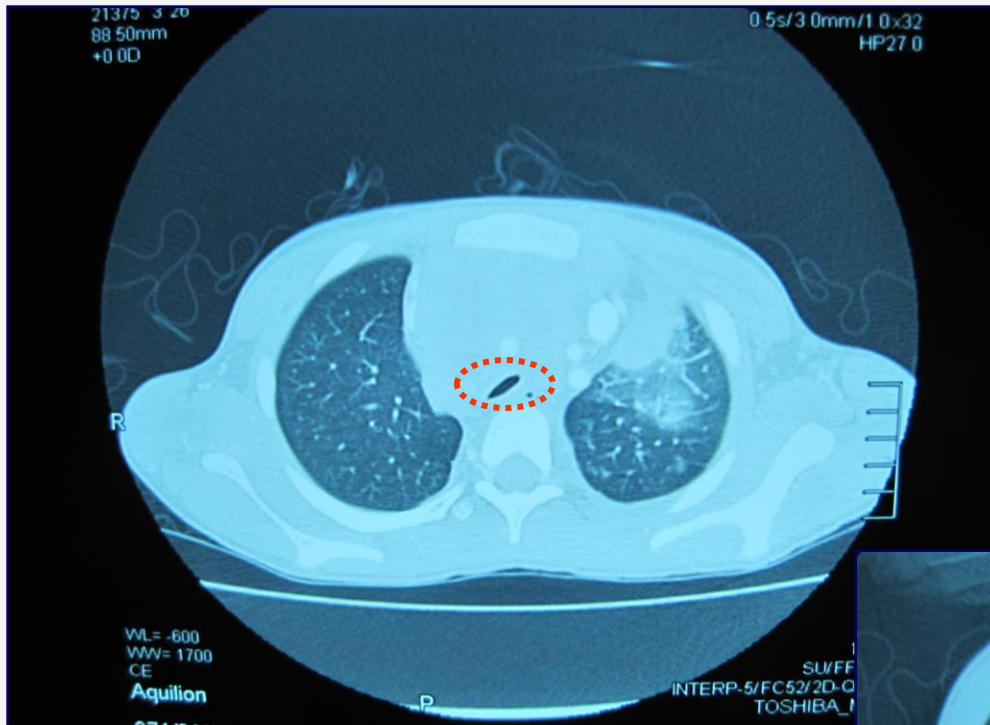
- **Las más frecuentes son: obstrucción aguda de vía aérea, colapso cardiopulmonar (compresión de grandes vasos), EAP y sme VCS.**
- **La presencia de síntomas cardio-respiratorios (ortopnea), signos de compresión extrínseca (luz traqueal <50%) y patrón mixto (obstructivo-restrictivo) preoperatorios, se asocian al desarrollo de complicaciones intraoperatorias.**

# DISCUSION

- En el caso que nos ocupa la paciente no había manifestado ninguna sintomatología respiratoria previa que hiciese sospechar la existencia de obstrucción de la vía aérea.
- La relajación neuromuscular se realizó pensando en solucionar un cuadro obstructivo de vía aérea alta. Si la sospecha hubiese sido de obstrucción por compresión probablemente habría mejorado colocándola en decubito lateral.
- La disponibilidad inmediata del fibrobroncoscopio hizo que el diagnóstico fuese inmediato e se solucionase el problema con éxito.

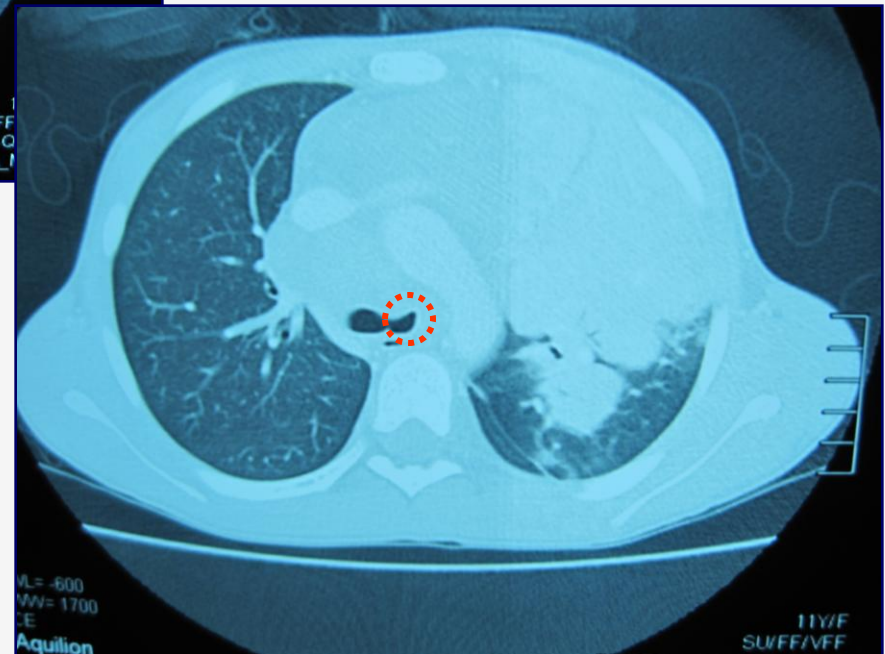
# CONCLUSIONES

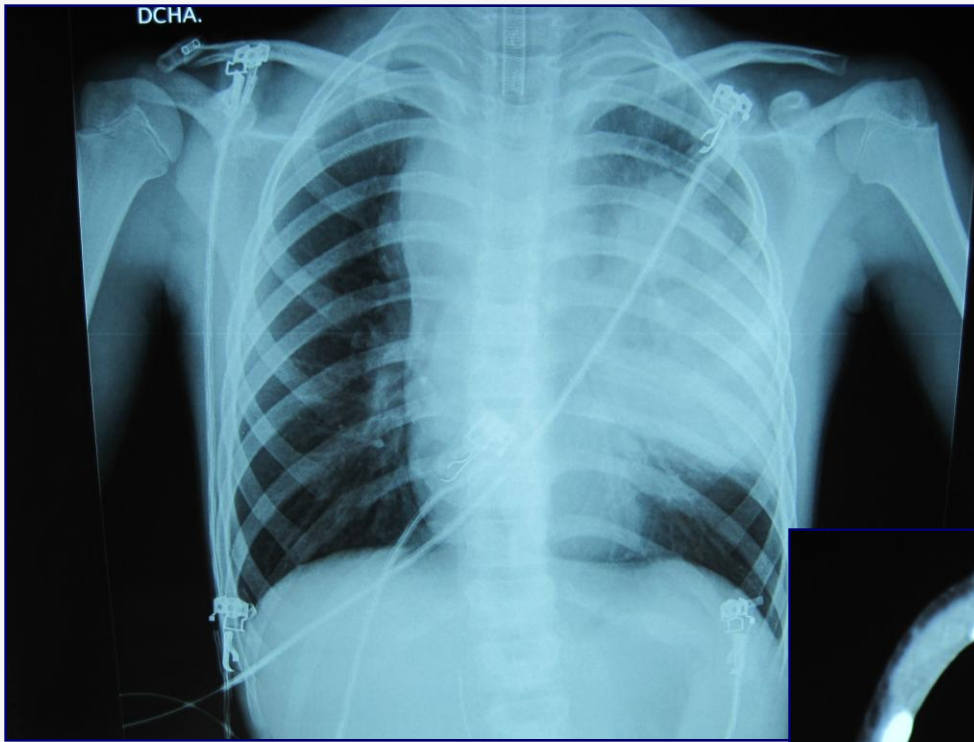
- La ausencia de compromiso respiratorio previo a la intervención no descarta el desarrollo de complicaciones intra y postoperatorias.
- Debemos contar con todas las pruebas de imagen necesarias para descartar obstrucción a nivel de vía aérea o vascular antes de realizar la técnica anestésica.
- Ante la presencia de obstrucción respiratoria escoger el método diagnóstico menos invasivo
- El fibrobroncoscopio flexible es una herramienta útil para el manejo de estos pacientes.



- Adenopatías
- Masa mediastínica (13x8x6 cm)

Compresión de vena innominada, VCS, tráquea y bronquio principal izquierdo





## Post-tratamiento

